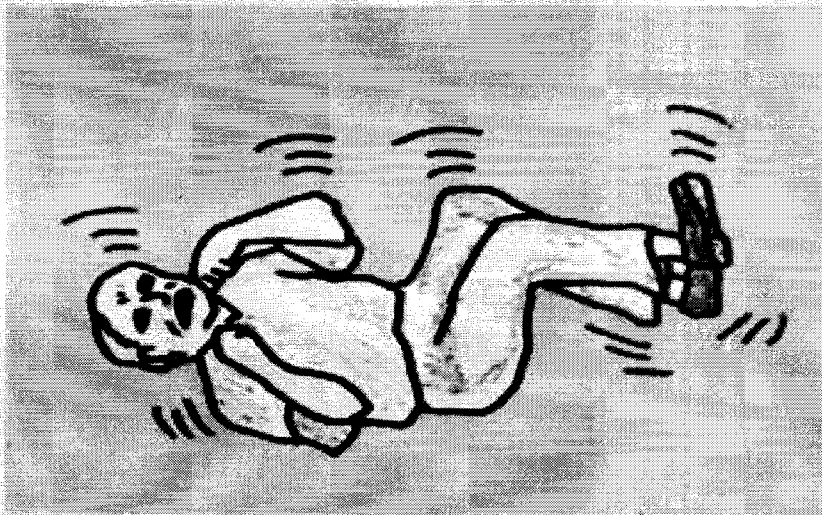


γλώσσα του). Τελικά η αναπνοή επανέρχεται και η κυάνωση φεύγει. Μετά την κρίση συνήθως ο ασθενής κοιμάται πολύ βαριά για αρκετές ώρες και, όταν ξυπνά, αισθάνεται εξάντληση, έχει σύγχυση και ίσως πονοκέφαλο.



Εικ. 7.3 Τονικοκλωνικοί σπασμοί.

Πολλές φορές λίγο πριν την κρίση προηγούνται πρόδρομα συμπτώματα (ζάλη, εκνευρισμός κ.ά.), που ονομάζονται "επιληπτική αύρα".

– Η γνήσια αφαίρεση αποτελεί εκδήλωση ιδιοπαθούς επιληψίας και συνήθως πρωτοεμφανίζεται στην παιδική ηλικία. Χαρακτηρίζεται από σύντομα επεισόδια (διάρκειας 5 – 15 δευτερόλεπτων), κατά τα οποία ο ασθενής χάνει την επικοινωνία με το περιβάλλον, χωρίς να πέφτει κάτω, και επανέρχεται πλήρως μετά από κάθε επεισόδιο χωρίς να έχει αντιληφθεί ότι κάτι συνέβη (π.χ. συνεχίζει τη συζήτηση ή το παιχνίδι εκεί ακριβώς που διέκοψε). Τα επεισόδια μπορεί να επαναλαμβάνονται πολλές φορές την ημέρα.

► Στο 70 % των περιπτώσεων οι κρίσεις σταματούν στην εφηβεία.

► Στο 30 % των περιπτώσεων οι κρίσεις στην εφηβεία αλλάζουν χαρακτήρα και γίνονται τονικοκλωνικοί σπασμοί.

● Οι πιο συχνές μορφές εστιακών επιληπτικών κρίσεων είναι οι εστιακές κινητικές κρίσεις, οι εστιακές αισθητικές κρίσεις και οι σύνθετες εστιακές κρίσεις.

– Οι εστιακές κινητικές κρίσεις (κρίσεις Jackson) συνήθως είναι εκδηλώσεις δευτεροπαθούς επιληψίας (οφείλονται σε σοβαρή πάθηση, όπως π.χ. ενδοκρανιακό όγκο, της οποίας