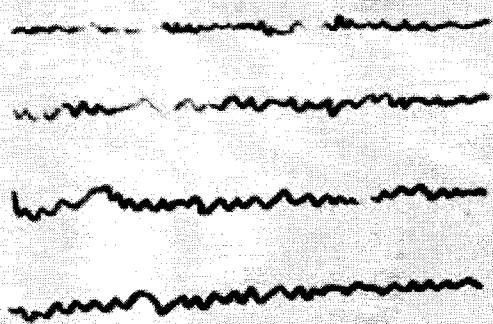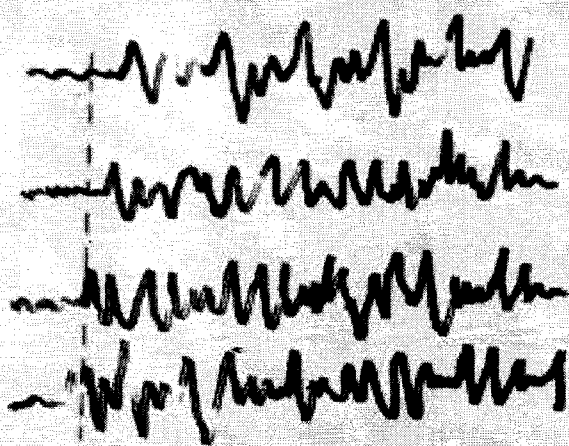


A



B

Εικ. 7.4 Α. Φυσιολογικό ΗΕΓ

Β. ΗΕΓ σε γενικευμένη επιληπτική κρίση

Η κάθετη γραμμή αντιστοιχεί στην χρονική στιγμή που αρχίζει η κρίση

Απεικονιστικές δοκιμασίες. Απεικονιστικός έλεγχος με αξονική ή / και μαγνητική τομογραφία εγκεφάλου γίνεται σήμερα υποχρεωτικά σε όλες τις περιπτώσεις κατά τις οποίες κάποιος πρωτοεμφανίζει επιληπτικές κρίσεις. Βασικός στόχος του απεικονιστικού ελέγχου είναι να διαγνωσθεί ή να αποκλεισθεί σοβαρή πάθηση υπεύθυνη για τις επιληπτικές κρίσεις π.χ. ενδοκρανιακός όγκος.

Συστηματικές δοκιμασίες. Αιματολογικός και βιοχημικός έλεγχος χρειάζεται σε περιπτώσεις που υπάρχει υποψία για κάποιο συστηματικό αίτιο, που προκαλεί τις κρίσεις.

7.2.4. Θεραπεία

Είναι αυτονόητο ότι στις περιπτώσεις δευτεροπαθούς επιληψίας η θεραπεία βασίζεται στην αντιμετώπιση του αιτίου.