

β) Στα παιδιά και στους ενήλικες: Ο οξύς υδροκέφαλος χαρακτηρίζεται από κεφαλαλγία, εμέτους, πτώση του επιπέδου συνείδησης και αδυναμία στροφής του βλέμματος προς τα πάνω. Ο χρόνιος υδροκέφαλος χαρακτηρίζεται από ανοϊκές εκδηλώσεις, διαταραχή της βάδισης και ακράτεια ούρων.

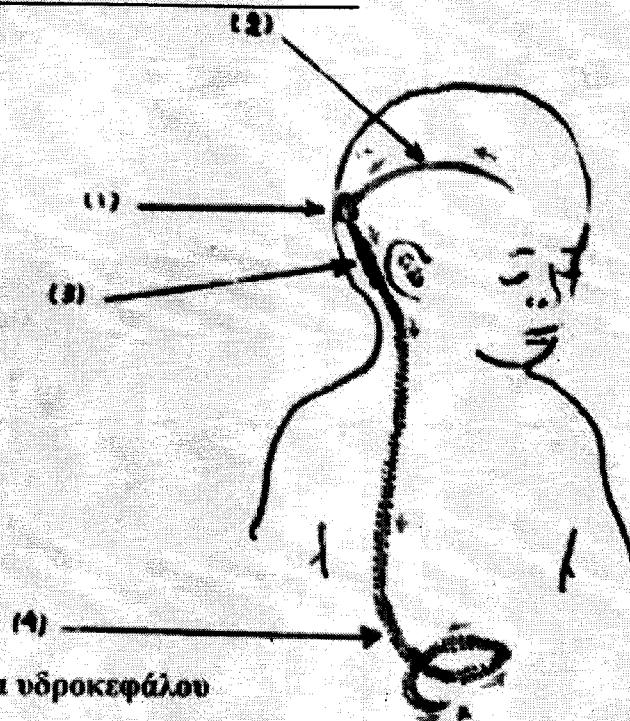
7.3.3. Διαγνωστικός έλεγχος

Η διάγνωση συνήθως γίνεται με αξονική τομογραφία εγκεφάλου, που δείχνει χαρακτηριστική αύξηση του μεγέθους των κοιλιών του εγκεφάλου και άλλα συνοδά ευρήματα. Η διευκρίνιση του αιτίου συνήθως χρειάζεται παραπέρα έλεγχο με μαγνητική τομογραφία εγκεφάλου.

7.3.4. Θεραπεία και έκβαση

Η θεραπευτική αντιμετώπιση του αιτίου (π.χ. χειρουργική εξαίρεση ενδοκρανιακού όγκου) πολλές φορές θεραπεύει και τον υδροκέφαλο.

Όταν αυτό δε γίνεται, τότε ο υδροκέφαλος αντιμετωπίζεται με τη χειρουργική τοποθέτηση ειδικού παροχετευτικού συστήματος ("βαλβίδας"), η οποία οδηγεί το ΕΝΥ έξω από τις κοιλίες του εγκεφάλου (συνήθως προς την κοιλιά).



Εικ. 7.7 Χειρουργική θεραπεία υδροκέφαλου

- 1: Κρανιοανάτρηση (χειρουργική "τρύπα" στο κρανίο).
- 2: Ειδικός καθετήρας που ξεκινά από τις κοιλίες του εγκεφάλου.
- 3: Βαλβίδα που ρυθμίζει τη ροή του ΕΝΥ.
- 4: Καθετήρας που παροχετεύει το ΕΝΥ μέσα στην κοιλιά.
(Με κόκκινα βέλη η κατεύθυνση παροχέτευσης του ΕΝΥ).