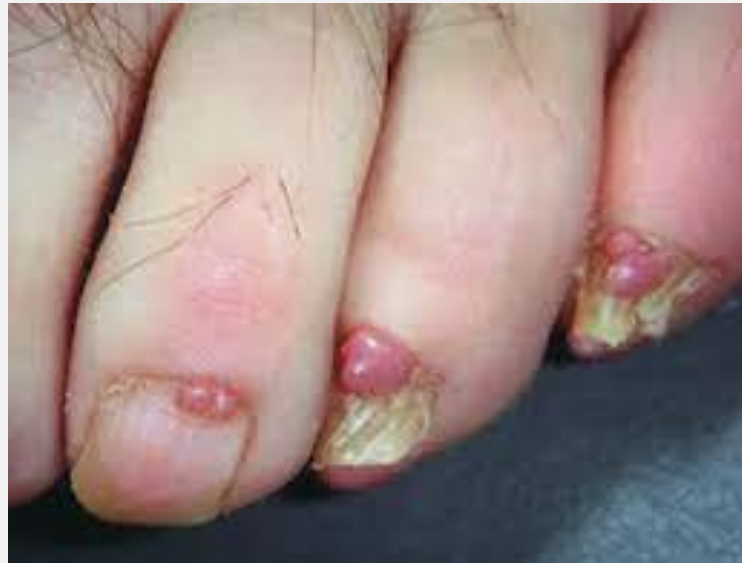

ΟΓΚΟΙ ΤΟΝ ΟΝΥΧΩΝ

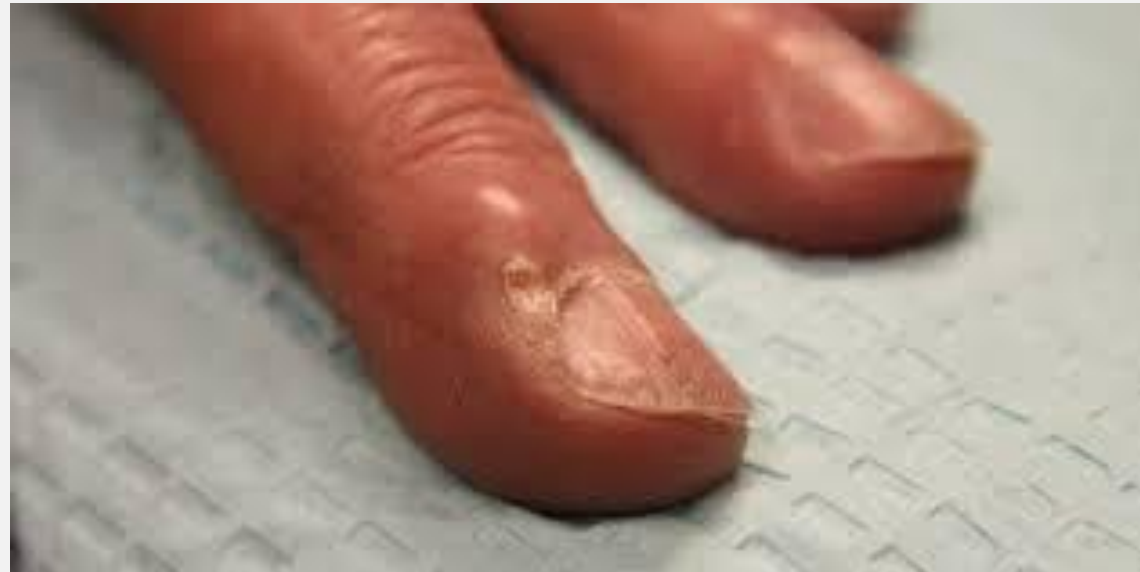ΚΑΛΟΗΘΕΙΣ

- Οι πλέον καλοήθεις όγκοι που εντοπίζονται στους όνυχες είναι:
 1. Τα ογκίδια του Koenen στα άτομα με οζώδη σκλήρυνση
 2. οι υπωνύχιες εξοστώσεις που προκαλούν πόνο και διαγιγνώσκονται με ακτινογραφία
 3. τα γλομαγγειώματα, που διακρίνονται ως κυανέρυθρες κηλίδες κάτω από την ονυχιαία πλάκα και προκαλούν πόνο με την πίεση ή το ψύχος
 4. Οι μυξοειδείς ψευδοκύστεις, σχεδόν πάντοτε στα δάχτυλα των χεριών, που δημιουργούν επιμήκεις αύλακες στην ονυχιαία πλάκα από την πίεση στην περιοχή της μήτρας
 5. οι μυρμηκίες και
 6. τα πυογόνα κοκκιώματα

ΟΓΚΙΔΙΑ ΚΟΕΝΕΝ



ΜΥΞΟΕΙΔΗΣ ΨΕΥΔΟΚΥΣΤΗ



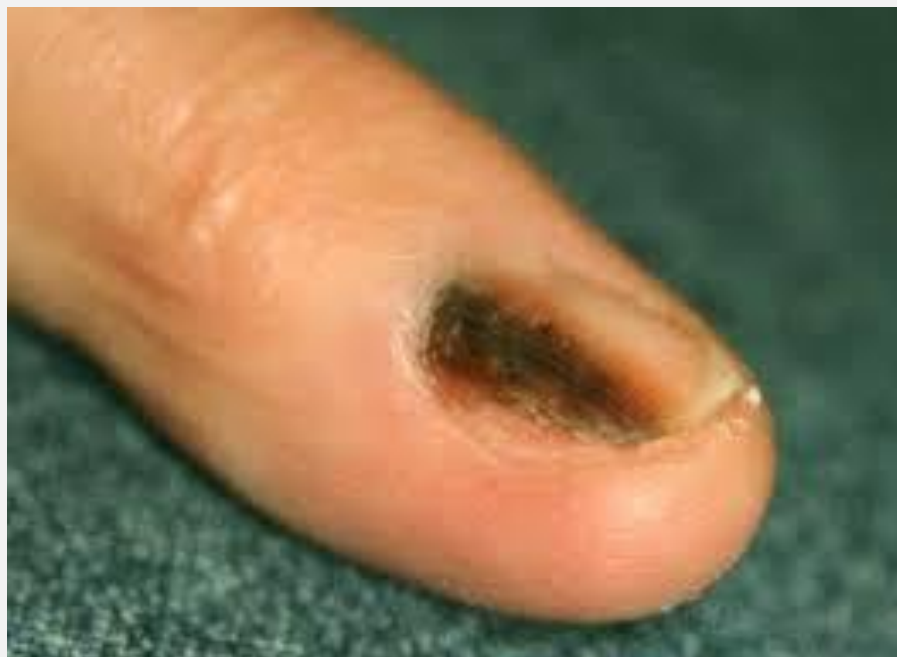ΚΑΚΟΗΘΕΙΣ ΟΓΚΟΙ

- Από τους κακοήθεις όγκους, το βασικοκυτταρικό καρκίνωμα σπανιότατα εντοπίζεται σε αυτήν την θέση
- Το ακανθοκυτταρικό καρκίνωμα, στο περιωνύχιο ή το υπονώχιο συγχέεται συχνά με χρόνια τραυματισμό και η διάγνωση συνήθως τίθεται καθυστερημένα
- Το κακόηθες μελάνωμα μπορεί να εντοπισθεί στην κοίτη και το υπονύχιο. Αρχικά εμφανίζεται με τη μορφή μελαγχρωματικής κηλίδας, συνήθως μικρού μεγέθους, που συγχέεται με τραυματισμό ή μελαγχρωματικό σπίλο.
 - **Η προοδευτική αύξηση των διαστάσεων**
 - **η επέκταση του χρώματος στο περιωνύιο**
 - **η διόγκωση της βλάβης και**
 - **Η έλκωση**

Είναι επαρκή στοιχεία για την ορθή κλινική διάγνωση

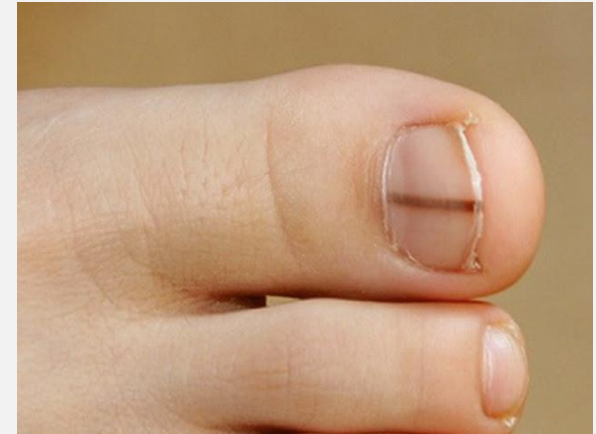Η έγκαιρη ιστολογική εξέταση είναι εντελώς απαραίτητη για τη διάγνωση και την αποτελεσματική αντιμετώπιση

ΚΑΚΟΗΘΕΣ ΜΕΛΑΝΩΜΑ



ΚΑΚΟΗΘΕΣ ΜΕΛΑΝΩΜΑ

- Το μελάνωμα είναι η τρίτη συχνότερη μορφή καρκίνου του δέρματος. **Είναι η χειρότερη όμως διότι η φυσική πορεία της νόσου καταλήγει συχνά στη μετάσταση και το θάνατο του αρρώστου.** Το μελάνωμα, αντίθετα με τις άλλες μορφές καρκίνου του δέρματος που προσβάλλουν συνήθως άτομα μεγάλης ηλικίας, εμφανίζεται επίσης συχνά και στο δέρμα νέων ανθρώπων.
- Το μελάνωμα αποτελεί μια μορφή καρκίνου που παρατηρείται συνήθως στο δέρμα και λιγότερο συχνά σε βλεννογόνους [στόματος, μύτης, ματιού, γεννητικής περιοχής ή σπλάγχχνων κοιλιάς θώρακα και πυέλου].
- Η εμφάνισή του στις άκρες των δακτύλων και ειδικότερα στην περιοχή των νυχιών, περιγράφεται συχνότερα σε άτομα της κίτρινης ή της μαύρης φυλής, ενώ είναι σπάνια σε ανθρώπους της καυκασίας φυλής όπου ανήκουν και οι Έλληνες [1-2% του συνόλου των μελανωμάτων τους].
- ο μεγάλο δάκτυλο του ποδιού, ο αντίχειρας και το μικρό δάκτυλο, αποτελούν τις συχνότερες θέσεις ανάπτυξής του.



ΑΙΤΙΑ ΑΝΑΠΤΥΞΗΣ ΚΑΚΟΗΘΟΥΣ ΜΕΛΑΝΩΜΑΤΟΣ

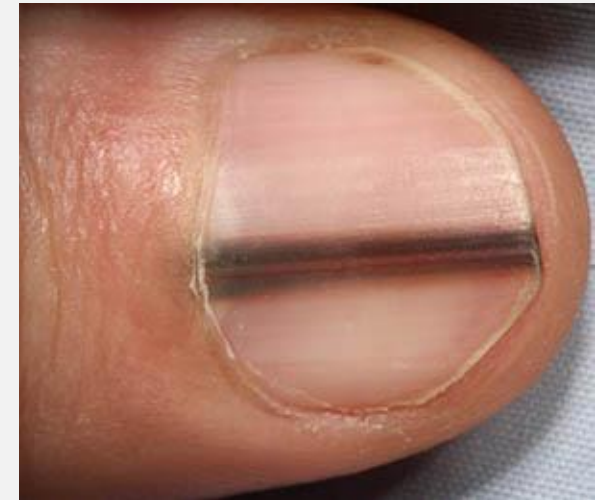
- Τα μελανοκύτταρα της περιοχής της μήτρας του νυχιού παράγουν τη μελανίνη, μια μαύρη χρωστική που απορροφά την υπεριώδη ακτινοβολία του ήλιου. Σε ορισμένες συνθήκες τα μελανοκύτταρα αυτά, μπορεί να αρχίσουν να παράγουν μελανίνη σε αυξημένες ποσότητες είτε στα πλαίσια **ενεργοποίησής** τους από διάφορους τοπικούς ή συστηματικούς παράγοντες, είτε στα πλαίσια αύξησης του αριθμού τους, διαδικασία που ονομάζεται **υπερπλασία**. Η διάγνωση του μελανώματος, συνδυάζεται **οπωσδήποτε** με υπερπλασία των μελανοκυττάρων στην περιοχή του νυχιού. Η υπερπλασία τύπου σπίλου (ελιάς), η οποία είναι καλοήθης, μπορεί σε ορισμένες περιπτώσεις και υπό συνθήκες όχι απόλυτα γνωστές, να εξελιχθεί κάποια στιγμή σε μελάνωμα. Αντίθετα, η ενεργοποίηση μόνο των μελανοκυττάρων, δεν δημιουργεί μελάνωμα. Μπορεί όμως ορισμένα από τα αίτια που την προκαλούν [*τραυματισμοί, φλεγμονή*] ιδιαίτερα όταν χρονίζουν, να οδηγήσουν σε δημιουργία άτυπων μελανοκυττάρων, με δυνατότητα υπερπλασίας και εξέλιξης σε μελάνωμα. Η ονυχαία πλάκα επιτρέπει τη διαπερατότητα της UVA, αλλά φαίνεται να προστατεύεται από την UVB. **Ο ρόλος της υπεριώδους ακτινοβολίας στην παθογένεση του μελανώματος του νυχιού, είναι προς το παρόν, άγνωστος.**

ΑΙΤΙΑ ΚΑΚΟΗΘΟΥΣ ΜΕΛΑΝΩΜΑΤΟΣ

- Η συσχέτιση του μελανώματος με τραυματισμό, είναι ένα σημείο αλληλοσυγκρουόμενων απόψεων. Υπάρχουν αναφορές οι οποίες συσχετίζουν την εμφάνισή του με τραυματισμό και άλλες οι οποίες θεωρούν το γεγονός συμπτωματικό. Φαίνεται ότι επικρατεί η άποψη πως ο ασθενής αντιλαμβάνεται την ύπαρξη της βλάβης στο νύχι του, έπειτα από κάποιο τυχαίο τραυματισμό της περιοχής, οπότε και αναζητά ιατρική βοήθεια ή ότι το Κ.Μ, το οποίο μέχρι εκείνη την στιγμή δεν το παρατηρούσε ο ασθενής, έπειτα από κάποιο τραυματισμό, αιμορραγεί και επομένως προσελκύει την προσοχή του ασθενούς.

ΚΛΙΝΙΚΗ ΕΙΚΟΝΑ ΚΑΚΟΗΘΟΥΣ ΜΕΛΑΝΩΜΑΤΟΣ

- Το μελάνωμα στην περιοχή του νυχιού, μπορεί να παρουσιαστεί στο σημείο που ξεκινά η ανάπτυξή του [*μήτρα του όνυχα*] ή στο σημείο του δακτύλου που καλύπτει ο όνυχας, μεγαλώνοντας [*κοίτη του όνυχα*]. Η εικόνα του μελανώματος διαφέρει ανάλογα με τη θέση ανάπτυξής του.
- Το **μελάνωμα της μήτρας** του νυχιού, εμφανίζεται κατά κανόνα με τη μορφή **μελανωνυχίας**, μιας καφέ-μαύρης γραμμής ή ταινίας που παρουσιάζεται απότομα, ξεκινώντας από τη μήτρα και επεκτείνεται προοδευτικά κατά μήκος του όνυχα προς την άκρη του. Παρουσιάζει προοδευτική αύξηση του πλάτους της και αλλαγή του χρώματός της προς το πιο σκούρο και τελικά επεκτείνεται και στο δέρμα δίπλα στη βάση του όνυχα με τη μορφή ακανόνιστης επίπεδης περιοχής καφέ χρώματος [*σημείο του Hutchinson*].



ΚΛΙΝΙΚΗ ΕΙΚΟΝΑ ΚΑΚΟΗΘΟΥΣ ΜΕΛΑΝΩΜΑΤΟΣ

- Η μελανωνυχία σπανιότερα, είναι δυνατόν να καταλαμβάνει όλο τον όνυχα ή να παρουσιασθεί με τη μορφή γραμμής κάθετα προσανατολισμένης προς τον επιμήκη άξονα του [κάθετη μελανωνυχία].
- Ο όνυχας στην περιοχή της μελανωνυχίας, μπορεί να έχει κανονική επιφάνεια, να παρουσιάζει σχισμές ή και θέσεις καταστροφής του.
- Το **μελάνωμα της κοίτης** του νυχιου καλείται και **επωνύχιο μελάνωμα**. Παρουσιάζεται με τη μορφή ογκιδίου κάτω από την επιφάνεια του όνυχα. Μπορεί να είναι σκούρο μαύρο [25%] ή συνηθέστερα και στο ένα τρίτο περίπου των περιπτώσεων, δεν έχει ιδιαίτερο χρώμα, γεγονός που καθιστά τη διάγνωσή του ιδιαίτερα δύσκολη. Σιγά-σιγά, μεγαλώνοντας, προκαλεί πληγή και αιμορραγία στην κοίτη του νυχιού ή και πλήρη καταστροφή του. Σε περιπτώσεις επέκτασής του και στο δέρμα γύρω από το νύχι θα εμφανισθεί το κλινικό σημείο του Hutchinson. Το σημείο αυτό ορίζεται ως η διήθηση των γύρω από το νύχι ιστών, από τη χρωστική. Σημειώνεται βέβαια, ότι το σημείο του Hutchinson δεν είναι παθογνωμονικό για το Κ.Μ., αλλά αποτελεί ένδειξη προς την κατεύθυνση του νοσήματος, ενώ η απουσία του δεν υποδηλώνει καλοήθεια.

ΚΑΚΟΗΘΕΣ ΜΕΪΝΩΜΑ

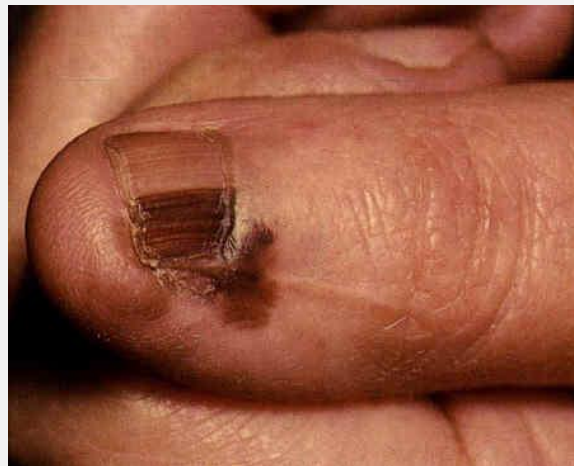

ΚΛΙΝΙΚΑ ΣΗΜΕΙΑ ΚΑΚΟΗΘΟΥΣ ΜΕΛΑΝΩΜΑΤΟΣ

- Κάθε ογκίδιο κάτω από το νύχι που παραμένει επί μακρό χρονικό διάστημα ή αυξάνεται γρήγορα [μέσα σε 3-4 μήνες] 'σηκώνοντας' ή καταστρέφοντας προοδευτικά το νύχι, κάθε υπονύχια σκούρου χρώματος αλλοίωση που μοιάζει με αιμάτωμα χωρίς όμως συνοδό προηγούμενο ιστορικό χτυπήματος στην περιοχή και κάθε μελαγχρωστική αλλοίωση που επεκτείνεται στο δέρμα γύρω από τον όνυχα [σημείο του Hutchinson] αποτελούν **σημεία ύποπτα υπονυχίου μελανώματος**.
- Το πιο πρώιμο και συχνό σύμπτωμα του Κ.Μ. του νυχιού, είναι η γραμμοειδής μελανονυχία (Γ.Μ.), η οποία χαρακτηρίζεται από μία επιμήκη μελαγχρωματική ταινία, οφειλομένη σε αυξημένη εναπόθεση μελανίνης στην ονυχαία πλάκα.

ΔΙΑΓΝΩΣΗ

- **Διάγνωση**
- Η διάγνωσή του μελανώματος της περιοχής του νυχιού είναι συχνά πολύ δύσκολη ακόμα και από έμπειρο εξειδικευμένο ιατρό και ανεξάρτητα της χρήσης ειδικής συσκευής [[ψηφιακού δερματοσκοπίου](#)].



ΔΙΑΓΝΩΣΗ

Η διάγνωση του κακοήθους μελανώματος του νυχιού δυστυχώς στις περισσότερες από τις περιπτώσεις, καθυστερεί με αποτέλεσμα να αλλάζει η πρόγνωση του νοσήματος.

Η καθυστέρηση αυτή οφείλεται στα εξής:

- α. Η ονυχαία πλάκα συχνά καλύπτει τα συμπτώματα.
- β. Η μορφολογία, φυσική πορεία αλλά και η συμπεριφορά του Κ.Μ. είναι διαφορετική, όταν αυτό εντοπίζεται στο νύχι.
- γ. Δευτερογενείς λοιμώξεις της ονυχαίας πλάκας από βακτηρίδια ή μύκητες, δυνατόν να καλύψουν την κλινική εικόνα της υποκείμενης νόσου.
- δ. Οι κλινικοί γιατροί συνήθως αποφεύγουν τη βιοψία ύποπτων κλινικών βλαβών στο νύχι.
- ε. Οι ασθενείς συνήθως αναζητούν βοήθεια σε προχωρημένα στάδια της νόσου

ΔΙΑΓΝΩΣΗ

- Αρχικά, μπορεί να θεωρηθεί ακόμα και σε ειδικά κέντρα σαν **ονυχομυκητίαση ή αιμορραγία** μετά από κτύπημα και να καθυστερήσει η διάγνωσή του. Ακόμα χειρότερα, στην περίπτωση της λανθασμένης διάγνωσης αιματώματος, μπορεί να ακολουθήσουν χειρισμοί ερεθισμού και τραυματισμού του, εκ μέρους του ίδιου του πάσχοντος ή και εργαζομένων σε εξωτερικά ιατρεία ιατρών και νοσηλευτών, στην προσπάθεια **αφαίρεσης και καθαρισμού** του.
- Τα παραπάνω, συμβάλλουν διεθνώς, στη διάγνωσή του συχνά σε προχωρημένο πλέον στάδιο της νόσου, γεγονός που μπορεί να είναι μοιραίο για τον πάσχοντα.
- Είναι όμως σαφές και επίσημα αναγνωρισμένο από τη διεθνή βιβλιογραφία, ότι **η έγκαιρη και σωστή διάγνωση του μελανώματος στην περιοχή, σε συνδυασμό με την έγκαιρη και σωστή χειρουργική του αντιμετώπιση, εξασφαλίζουν στον πάσχοντα την πλήρη ίασή του.**

ΘΕΡΑΠΕΙΑ

- Σε ενήλικες, ύποπτες για μελάνωμα βλάβες αφαιρούνται χειρουργικά μαζί με τμήμα του όνυχα με τεχνική που την καθορίζει η ακριβής εντόπιση της αλλοίωσης στην περιοχή του όνυχα. Αλλοιώσεις με κλινική εικόνα καλοήθειας, παρακολουθούνται ανά τακτά χρονικά διαστήματα κλινικά, σε συνδυασμό με φωτογραφικό και **δερματοσκοπικό υλικό**. Ο αριθμός των εξετάσεων ανά έτος εξατομικεύεται κατά περίπτωση.

ΝΑ ΕΧΕΤΕ ΣΤΟ ΝΟΥ ΣΑΣ!!

- Οι επαγγελματίες που ασχολούνται με την περιποίηση των ονύχων χεριών [manicure] και ποδιών [pedicure] και που έχουν ενημερωθεί σχετικά με τις ύποπτες για μελάνωμα αλλαγές της περιοχής, είναι δυνατόν **να επισημάνουν στους πελάτες τους την παρουσία αλλοίωσης στην περιοχή του όνυχα που χρήζει περαιτέρω ελέγχου από ειδικό ιατρό.**
- Τονίζεται ότι η ενημέρωση επιβάλλεται να γίνεται με τρόπο που δεν θα αναστατώσει τους συγκεκριμένους πελάτες, αφού όπως είναι γνωστό και ήδη σαφές από τα παραπάνω, ότι **χρωστική στον νύχι δεν σημαίνει απαραίτητα μελανωνυχία με συνοδό υπερπλασία μελανοκυττάρων που μπορεί να εξελιχθεί σε μελάνωμα.**
- Επιπρόσθετα η ερμηνεία αλλοιώσεων του νυχιού ως αποτέλεσμα ονυχομυκητίασης, θα πρέπει να γίνεται με προσοχή, ιδιαίτερα αν η βλάβη επιμένει, παρά την τοπική εφαρμογή αντιμυκητιακικών φαρμάκων.