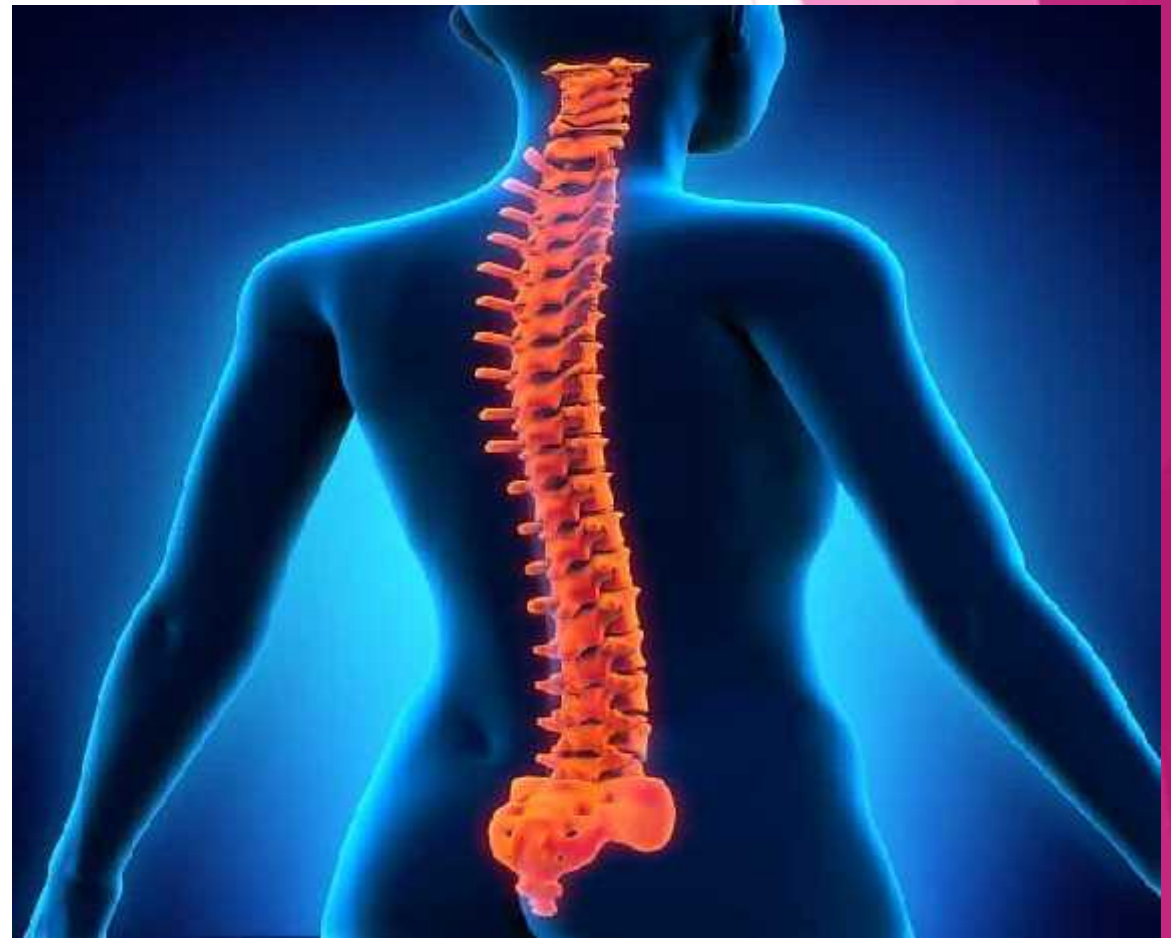

The background features abstract geometric shapes in various shades of pink and purple, primarily concentrated on the left and right sides, with a white central area.

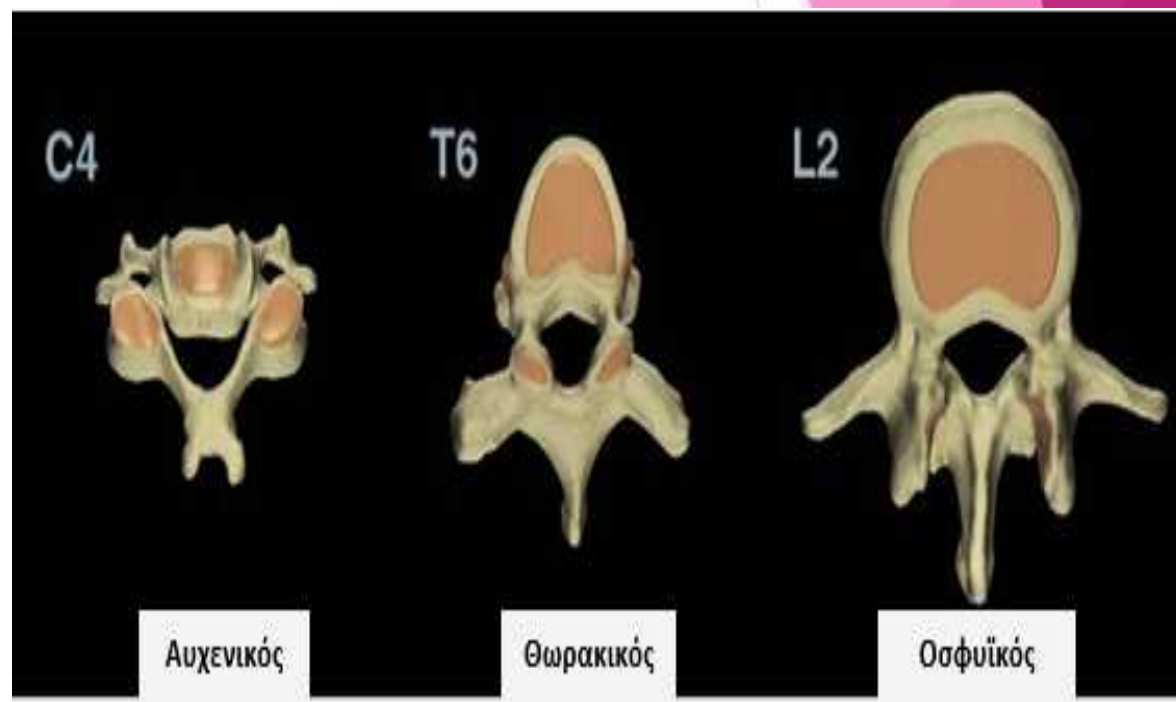
2015

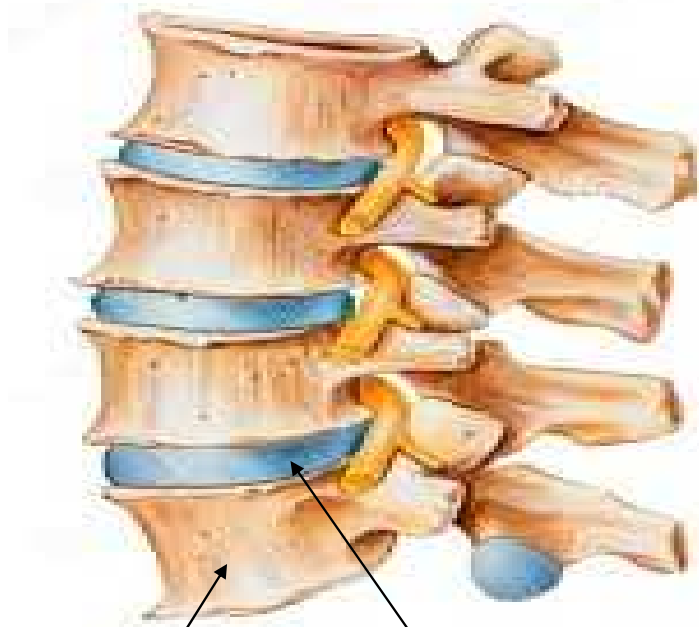
- ▶ ΑΠΟΤΕΛΕΙΤΑΙ ΑΠΟ 33-34 ΒΡΑΧΕΑ ΚΥΛΙΝΔΡΙΚΑ ΟΣΤΑ, ΤΟΥΣ ΣΠΟΝΔΥΛΟΥΣ.
- ▶ ΧΡΗΣΙΜΕΥΕΙ ΓΙΑ ΤΗ ΣΤΗΡΙΞΗ ΤΗΣ ΚΕΦΑΛΗΣ, ΤΟΥ ΚΟΡΜΟΥ ΚΑΙ ΤΩΝ ΑΝΩ ΑΚΡΩΝ, ΜΕΤΑΒΙΒΑΖΟΝΤΑΣ ΤΑΥΤΟΧΡΟΝΑ ΤΟ ΒΑΡΟΣ ΠΡΟΣ ΤΑ ΑΝΩΝΥΜΑ ΟΣΤΑ ΚΑΙ ΔΙΑΜΕΣΟΥ ΑΥΤΩΝ ΠΡΟΣ ΤΑ ΚΑΤΩ ΑΚΡΑ.
- ▶ ΕΠΙΠΛΕΟΝ, ΠΡΟΣΤΑΤΕΥΕΙ ΤΟΝ ΝΩΤΙΑΙΟ ΜΥΕΛΟ ΤΟΝ ΟΠΟΙΟ ΚΑΙ ΠΕΡΙΚΛΕΙΕΙ.



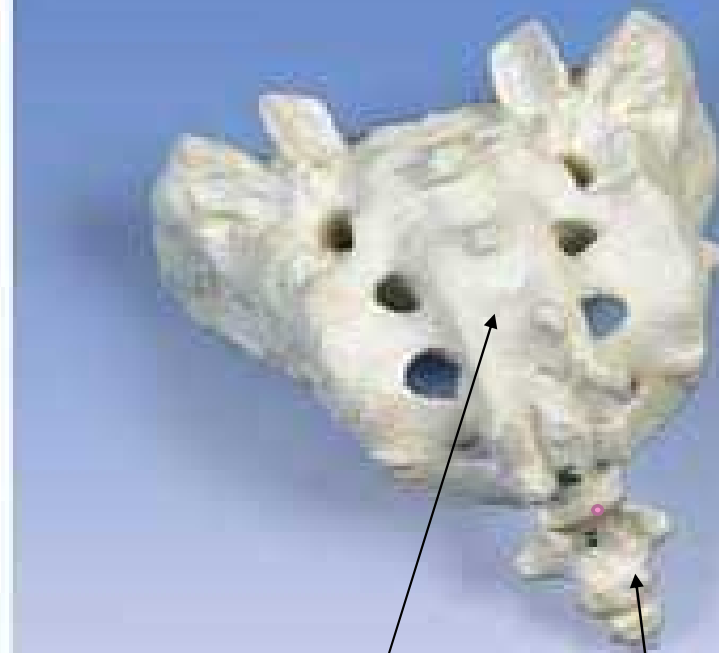
- ❖ 7
- ❖ 12
- ❖ 5
- ❖ 5
- ❖ 4-5

:
,
,
,
.

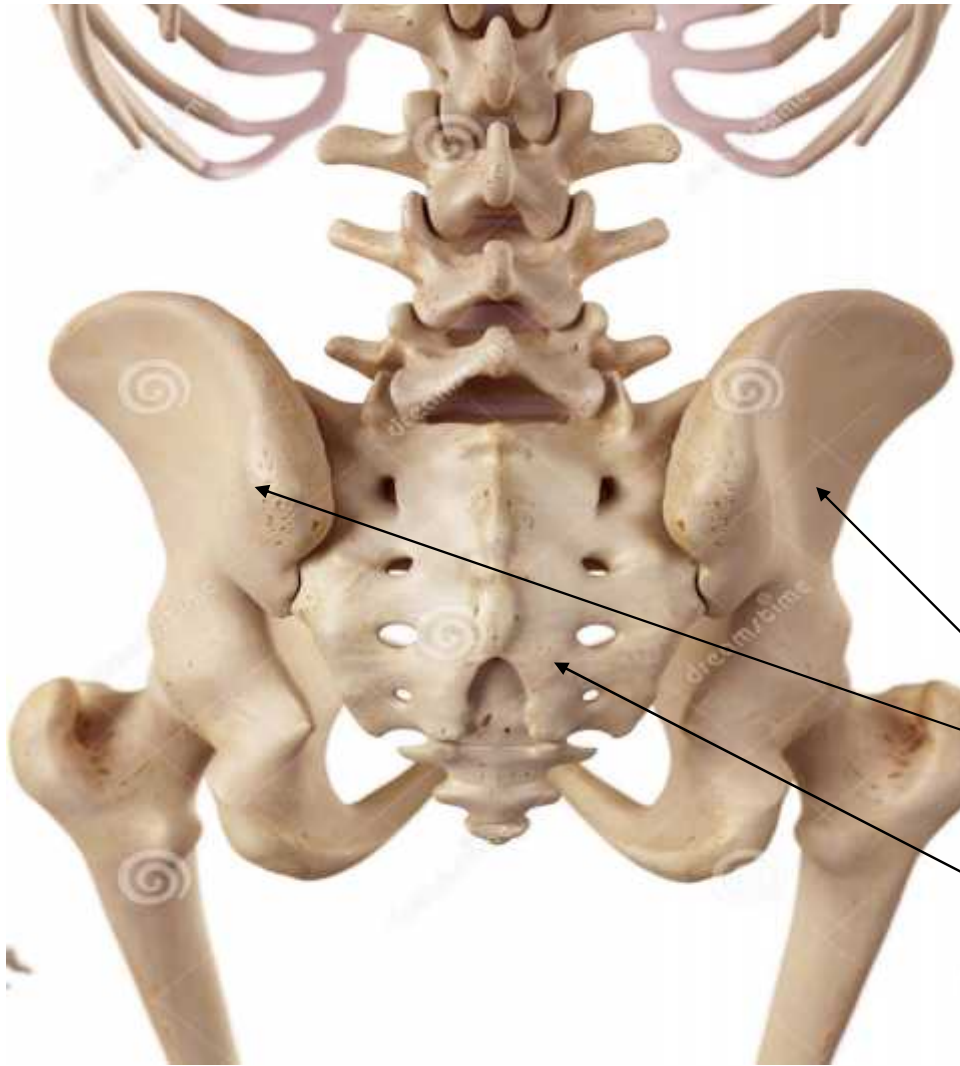




ΓΝΗΣΙΟΙ ΣΠΟΝΔΥΛΟΙ- ΣΠΟΝΔΥΛΟΙ ΠΟΥ ΕΝΔΙΑΜΕΣΑ ΤΟΥΣ ΒΡΙΣΚΟΝΤΑΙ ΟΙ ΜΕΣΟΣΠΟΝΔΥΛΙΟΙ ΔΙΣΚΟΙ



ΙΕΡΟ ΟΣΤΟ ΚΑΙ ΚΟΚΚΥΓΑΣ

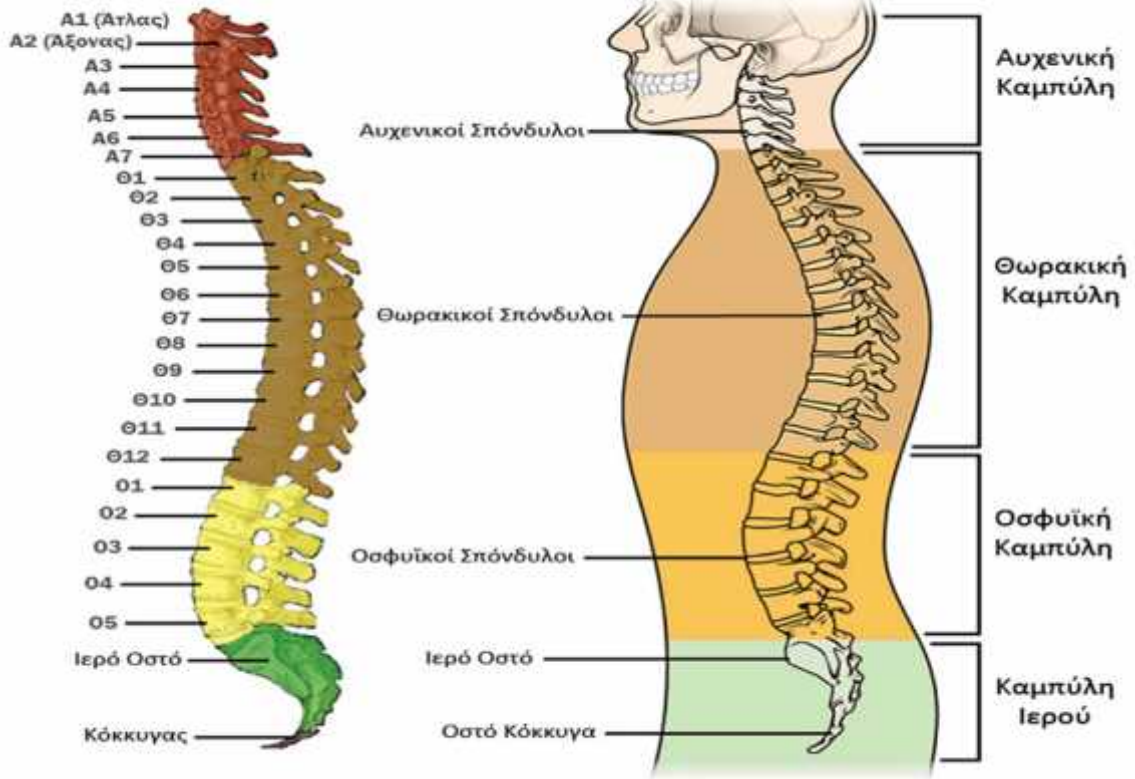


Η σπονδυλική στήλη ενώνεται προς τα κάτω, μέσω του ιερού οστού, με τα δύο ανώνα οστά και σχηματίζουν τη λεκάνη ή αλλιώς την πύελο.

Ανώνα οστά

Ιερό οστό

Σπονδυλική Στήλη



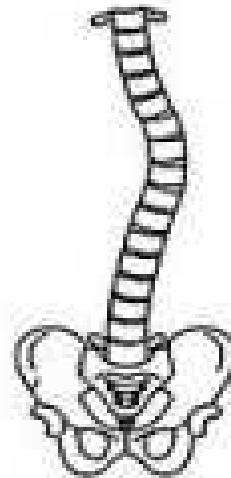,
,
:
()
()
()
()

_____.

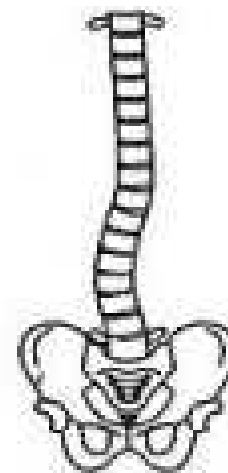
ΠΛΑΓΙΑ ΚΥΡΤΩΜΑΤΑ

- ▶ ΕΚΤΟΣ ΑΠΟ ΤΑ ΟΒΕΛΙΑΙΑ ΣΧΗΜΑΤΙΖΕΙ ΚΑΙ 3 ΠΛΑΓΙΑ ΚΥΡΤΩΜΑΤΑ:
- ▶ ΤΟ ΑΥΧΕΝΙΚΟ (ΚΥΡΤΟ ΑΡΙΣΤΕΡΑ)
- ▶ ΤΟ ΘΩΡΑΚΙΚΟ (ΚΥΡΤΟ ΔΕΞΙΑ)
- ▶ ΚΑΙ ΤΟ ΟΣΦΥΙΚΟ (ΚΥΡΤΟ ΑΡΙΣΤΕΡΑ)
- ▶ Η ΥΠΕΡΜΕΤΡΗ ΑΝΑΠΤΥΞΗ ΤΩΝ ΠΛΑΓΙΩΝ ΚΥΡΤΩΜΑΤΩΝ ΟΝΟΜΑΖΕΤΑΙ ΣΚΟΛΙΩΣΗ.

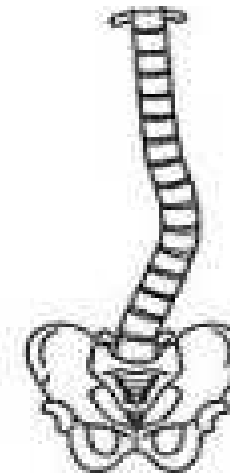ΤΥΠΟΙ ΣΚΟΛΙΩΣΗΣ



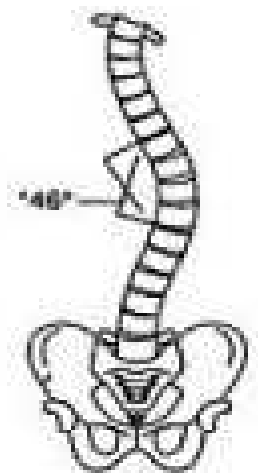
ΘΩΡΑΚΙΚΗ



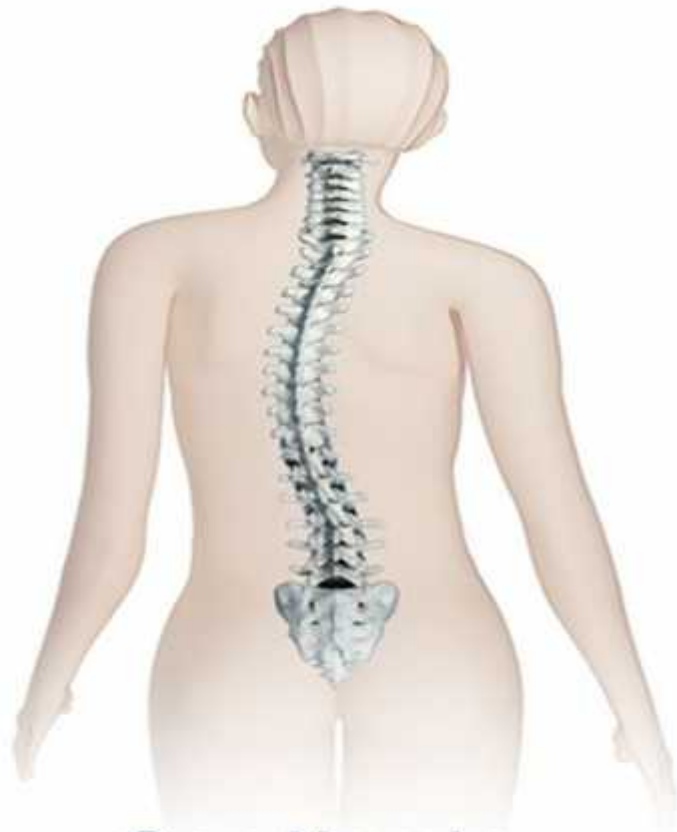ΟΣΦΥΙΚΗ



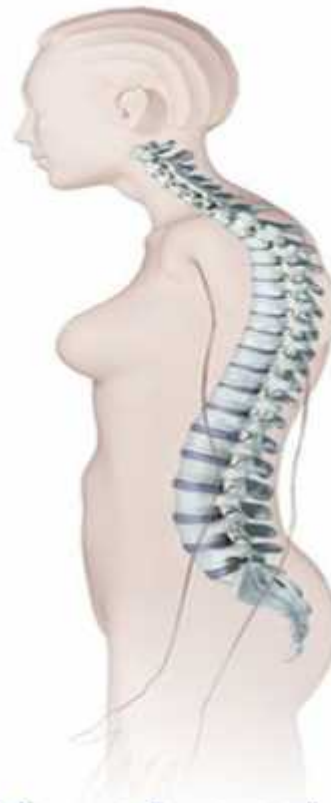ΘΩΡΑΚΟΣΦΥΙΚΗ



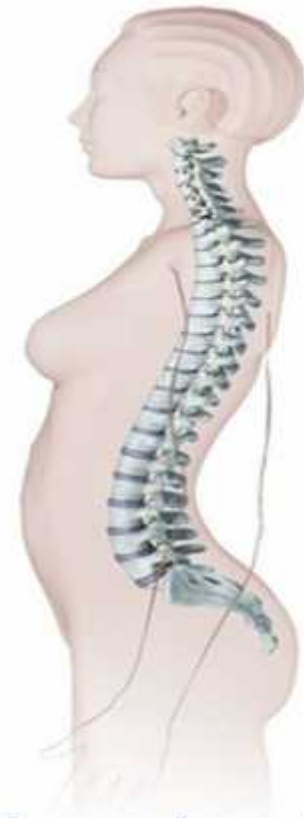ΔΙΠΛΗ



Scoliosis

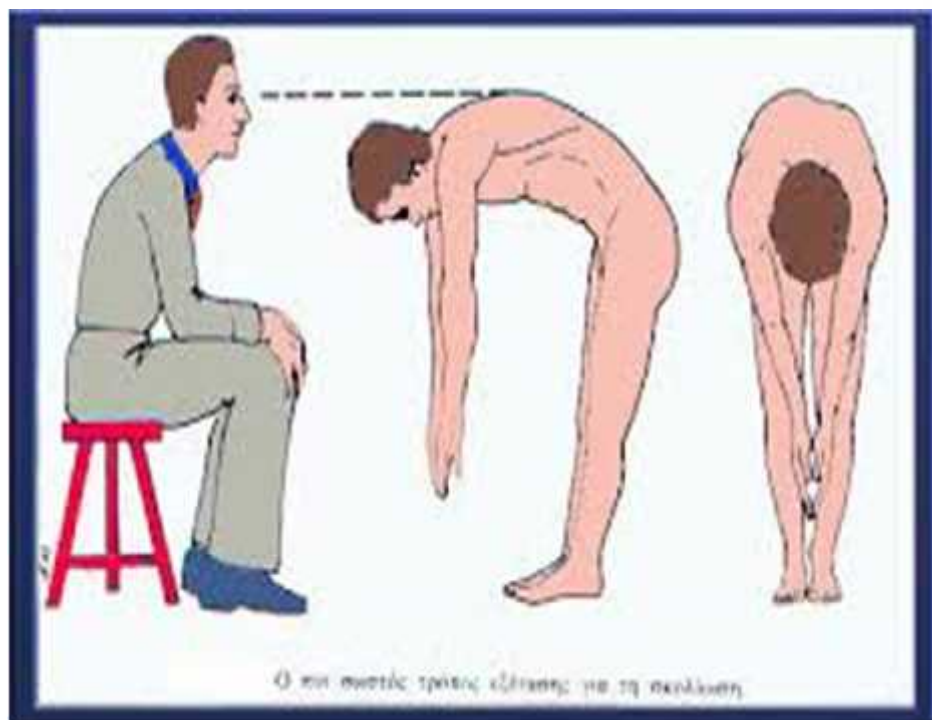


Kyphosis



Lordosis

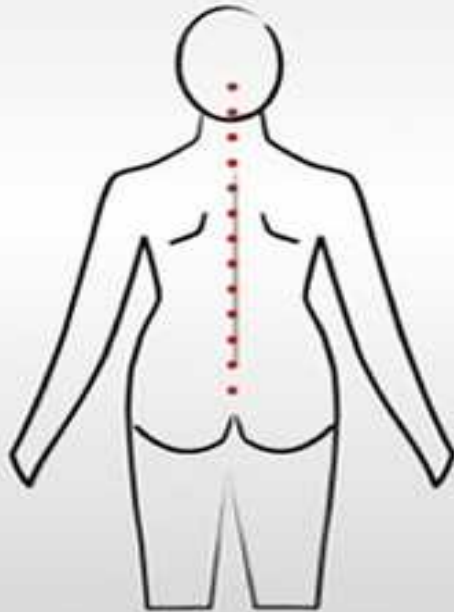




Ο πιο σωστός τρόπος κλίσης για τη σκολίωση

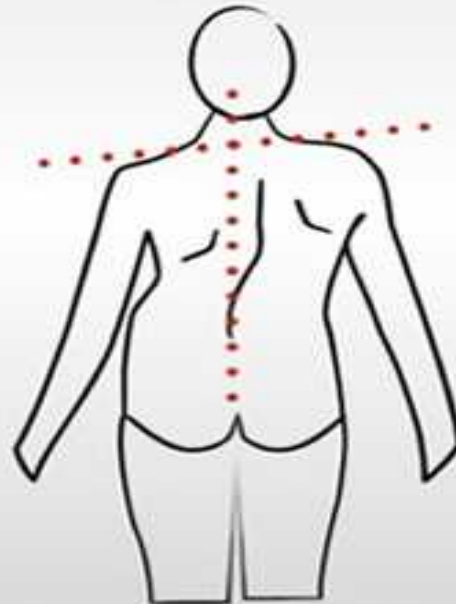
normal

Torso is symmetrical, head and pelvis are in a straight line, shoulders are even



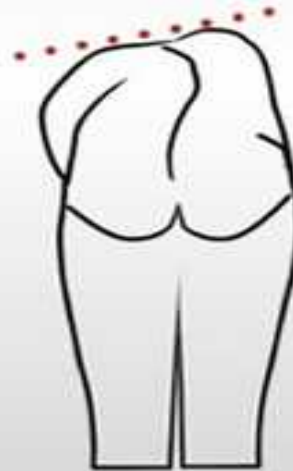possible scoliosis

Head is to one side of the natal cleft and not in a straight line with it; shoulders are uneven



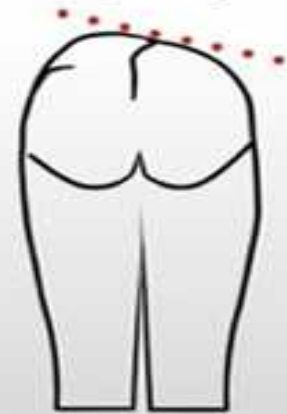possible scoliosis

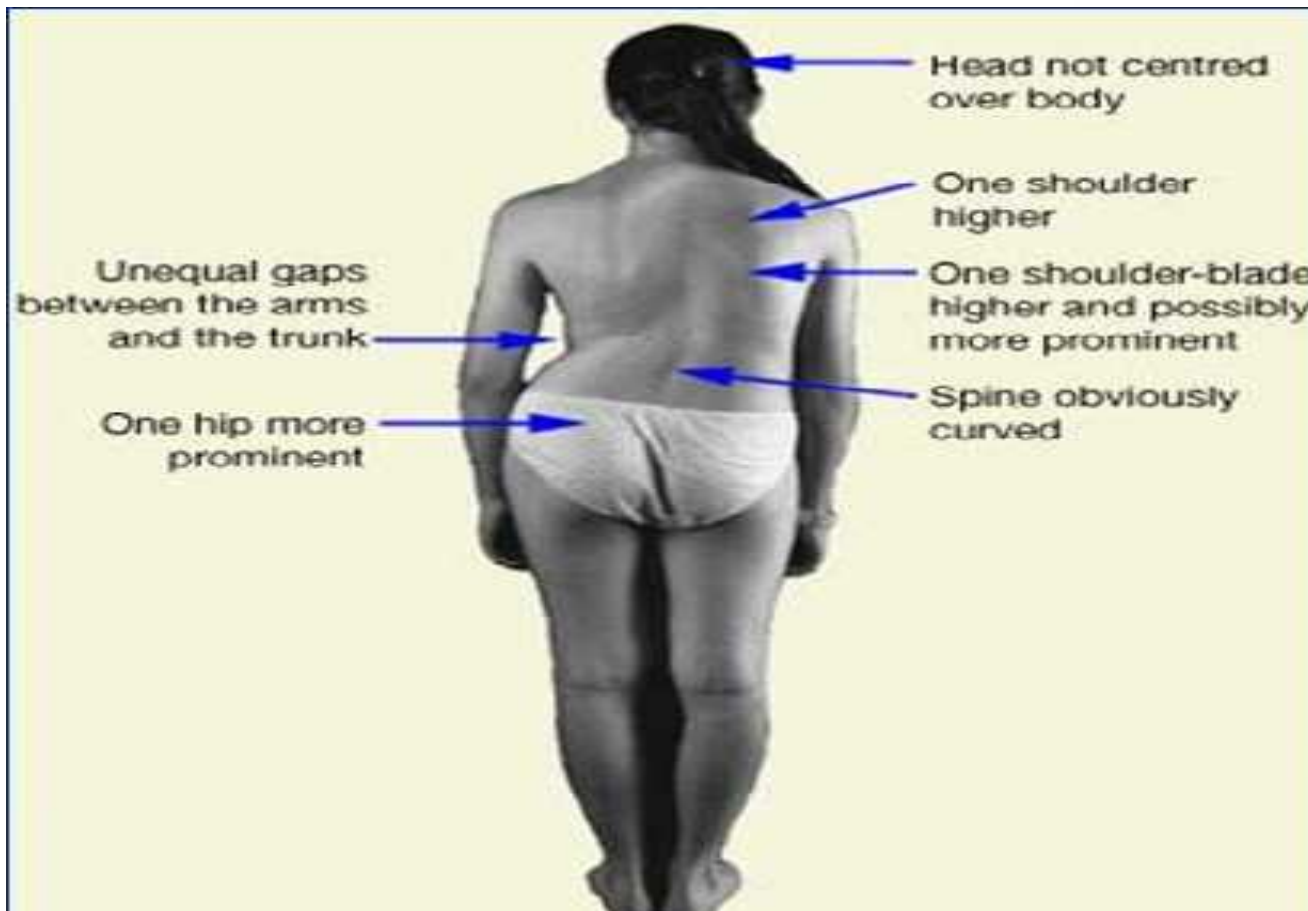
Hump, usually in the right thoracic region; shoulder blades asymmetrical



possible scoliosis

Hump, usually in the left lumbar region, waist, asymmetry





!!!!!!




==

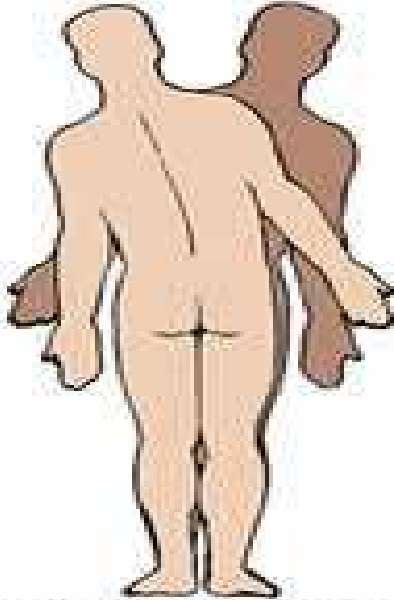


==

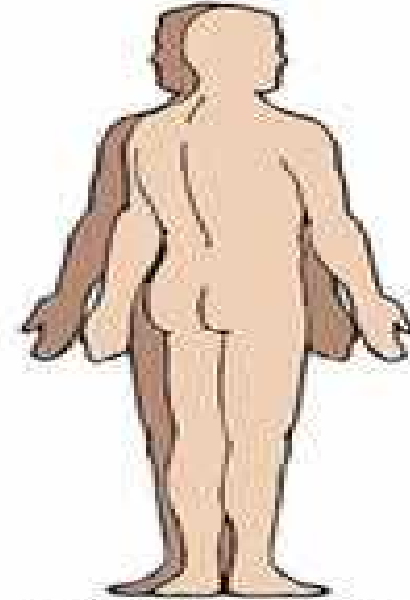




Extension/Flexion



Left/Right Side Bending

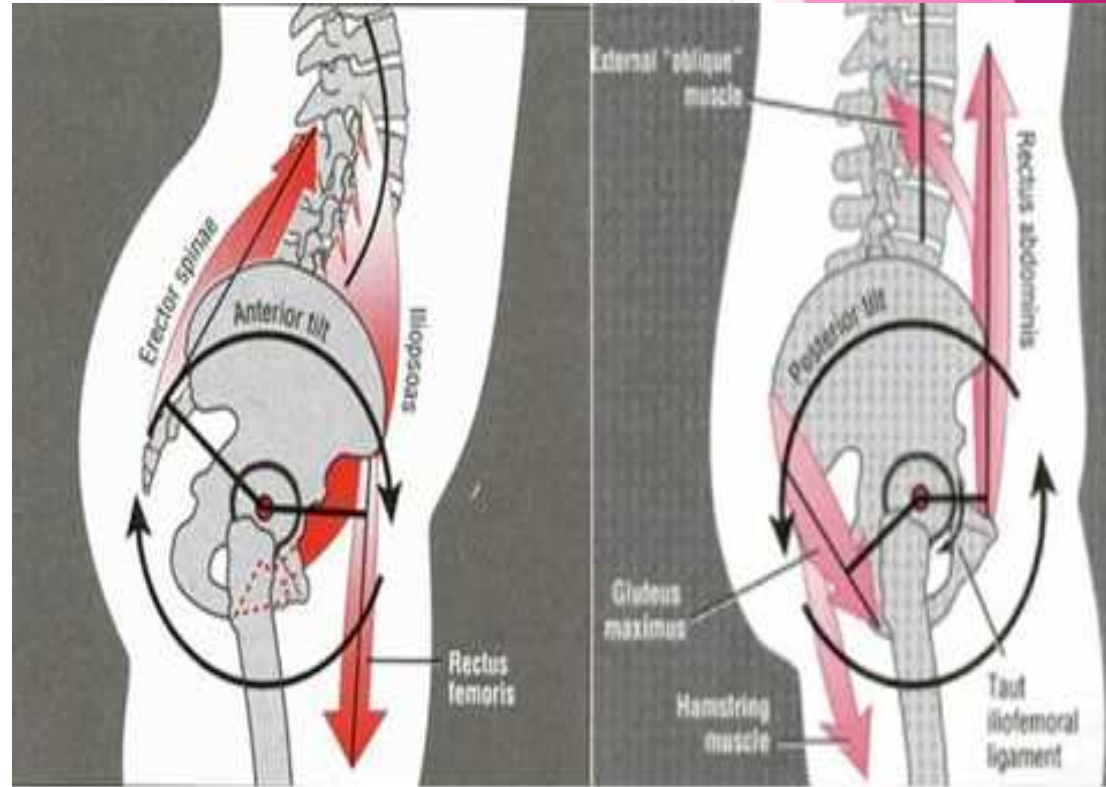


Left/Right Rotation

μ

μ

μ





μ
 μ

, μ



.

.

,

