

ΒΟΗΘΗΜΑΤΑ ΒΑΔΙΣΗΣ ΚΙΝΗΣΗΣ  
& ΑΥΤΟΕΞΥΠΗΡΕΤΗΣΗΣ

ΕΝΟΤΗΤΑ:

Ορθοπεδικά ή ορθωτικά μηχανήματα

ΤΜΗΜΑ:

Φυσικοθεραπείας

Εξάμηνο: Δ΄

(ΜΕΡΟΣ ΔΕΥΤΕΡΟ)

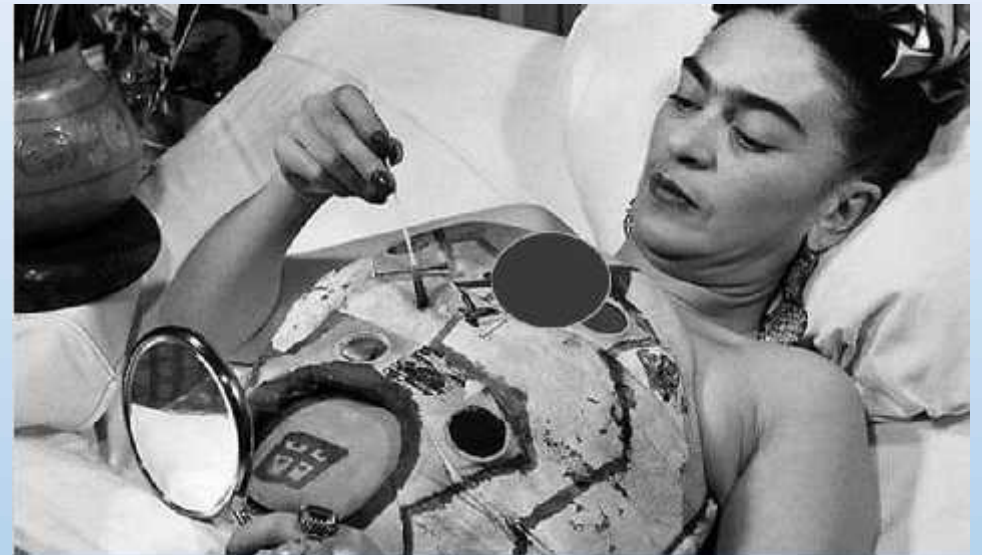ΠΑΣΕΝΙΔΟΥ ΜΑΡΙΑ (Physiotherapist, MSc)

ΘΕΣΣΑΛΟΝΙΚΗ 21/05/2020

ΙΕΚ ΔΕΛΤΑ

# Ορθοτικά μηχανήματα στήριξης της σπονδυλικής στήλης

- Χρησιμοποιούνται για τη στήριξη και τη διόρθωση του κορμού λόγω παραμορφώσεων που προέρχονται από δυσμορφίες της σπονδυλικής στήλης (κύφωση, λόρδωση, σκολίωση).
- Επίσης, χρησιμοποιούνται σε περιπτώσεις οσφυαλγίας-αυχεναλγίας και σε κατάγματα σπονδυλικής στήλης.



# ΚΥΦΩΣΗ

- Είναι η πλάγια παραμόρφωση της σπονδυλικής στήλης που χαρακτηρίζεται από αύξηση του κυρτώματος της θωρακικής μοίρας, δηλαδή γωνία  $>40$  μοίρες.
- Τα αίτια της παραμόρφωσης είναι διάφορα.
- Ανάλογα αν είναι κινητή ή όχι η καμπύλη διακρίνεται σε:  
Εύκαμπτη και δύσκαμπτη
- Ανάλογα με τη μορφή του κυρτώματος διακρίνεται σε:  
ομαλή, γωνιώδη, οξύαιχμη.
- Ανάλογα με την ηλικία διακρίνεται σε:  
Παιδική, νεανική, γεροντική.

# ΚΥΦΩΣΗ

## ΕΥΚΑΜΠΤΗ ΚΥΦΩΣΗ

Είναι κάθε μορφή κύφωσης, η οποία μπορεί να διορθωθεί προσωρινά από τον ίδιο τον ασθενή και κατά την εξέταση μπορεί να οφείλεται σε :

- Αδυναμία ραχιαίων μυών
- Κακή στάση
- Αντιστάθμιση μεγάλης οσφυϊκής λόρδωσης

## ΔΥΣΚΑΜΠΤΗ ΚΥΦΩΣΗ

Είναι η μορφή κύφωσης, η οποία δεν διορθώνεται ούτε ενεργητικά, ούτε παθητικά.

Συνήθως οφείλεται σε:

Οστεοχονδρίτιδα της σπονδυλικής στήλης (Νόσος του Scheurmann- Εφηβική κύφωση)

Αγκυλωτική σπονδυλίτιδα

Γεροντική κύφωση

Συγγενείς ανωμαλίες (Σφηνοειδείς σπόνδυλοι)

# ΚΥΦΩΣΗ

## ΠΑΙΔΙΚΗ ΚΥΦΩΣΗ

Είναι συνδυασμός διαφόρων δυσμενών παραγόντων και παρουσιάζονται γενικά σε παιδιά κακής γενικής υγείας και ανάπτυξης.

Συνήθη αίτια είναι:

Παρατεταμένη ορθοστασία

Λανθασμένος τρόπος καθίσματος σε καρέκλα

Στενά ενδύματα

Κακή στάση

Χρόνια νοσήματα με μυϊκή αδυναμία (ραχιτισμός)

# ΚΥΦΩΣΗ

- ΕΦΗΒΙΚΗ ΚΥΦΩΣΗ

Η αιτιολογία είναι άγνωστη, συνήθως εμφανίζεται σε ηλικία 12-16ετών και χαρακτηρίζεται από παραμόρφωση των σπονδυλικών σωμάτων. Προκαλείται από διαταραχή στη φυσιολογική ανάπτυξη των χόνδρινων επιφυσιακών πλακών της άνω και κάτω επιφάνειας των σπονδυλικών σωμάτων.

Η διαταραχή συμβαίνει μετά από:

Μικροτραυματισμούς

Κυκλοφορικές διαταραχές

Μικρές ρωγμές των επιφύσεων, οι οποίες είναι αποτέλεσμα συμπίεσης αρθρικών επιφανειών από μεσοσπονδυλιους δίσκους (βάρους του κορμού), με αναστολή της ανάπτυξης στα πρόσθια τμήματα των σπονδυλικών σωμάτων (σφηνοειδής παραμόρφωση σπονδύλων).

Υποτονία των μυών θωρακικής μοίρας.

Όταν σταματήσει η κατά μήκος αύξηση των σπονδύλων θα σταματήσει και η εξέλιξη της πάθησης, με αποτέλεσμα μόνιμη κύφωση.

# ΚΥΦΩΣΗ

## ΓΕΡΟΝΤΙΚΗ ΚΥΦΩΣΗ

Συνήθως εμφανίζεται μετά το 60<sup>ο</sup> έτος ηλικίας, κυρίως στις γυναίκες, σε άτομα που κάνουν χειρωνακτική εργασία, τις περισσότερες φορές συνοδεύεται και από οστεοπόρωση.

Οφείλεται στην εκφύλιση των μεσοσπονδύλιων δίσκων και σπονδύλων, ιδιαίτερα εκφυλίζονται τα πρόσθια τμήματα των σπονδυλικών σωμάτων. Τα σπονδυλικά σώματα σκληραίνουν, συνοστεώνονται και αποκτούν σφηνοειδή παραμόρφωση. .

# ΚΥΦΩΣΗ

## ΓΕΡΟΝΤΙΚΗ ΚΥΦΩΣΗ

- Κατά το ενεργό στάδιο υπάρχει έντονος πόνος με επιδείνωση το βράδυ. Ο πόνος υποχωρεί μετά την ολοκλήρωση της συνοστέωσης των σπονδύλων.
- Στην τελική φάση έχουμε και παραμόρφωση της σπονδυλικής στήλης και εγκατάσταση κυφωτικού ύβου.



# ΣΚΟΛΙΩΣΗ

- Είναι η παραμόρφωση της σπονδυλικής στήλης, η οποία χαρακτηρίζεται από πλάγια παρέκκλιση της σπονδυλικής στήλης με σύγχρονη στροφή των σπονδύλων (σκολιός= στραβός).
- Σε κάθε σκολίωση υπάρχουν ένα ή περισσότερα κυρτώματα.

# ΣΚΟΛΙΩΣΗ

## ΤΑΞΙΝΟΜΗΣΗ

### ΛΕΙΤΟΥΡΓΙΚΗ

- Αντισταθμιστική (από ανισοσκελία)
- Ανταλγική (κυρίως σε δισκοπάθεια)
- Στατική (κακή στάση σώματος)

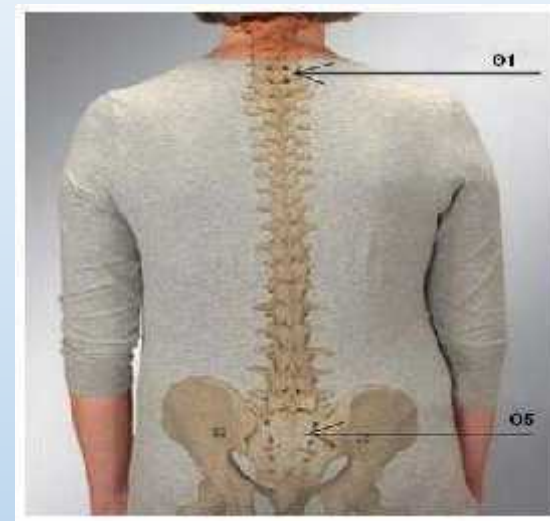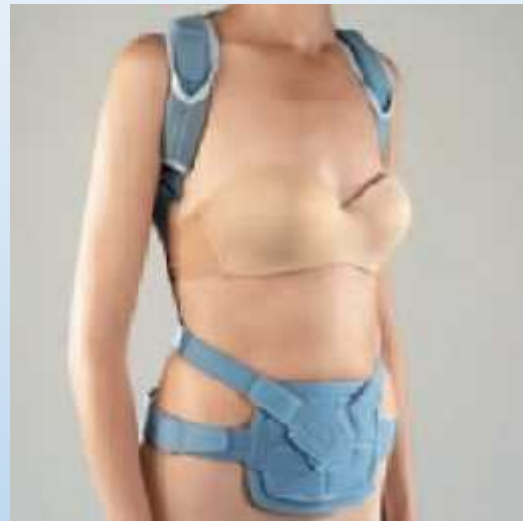
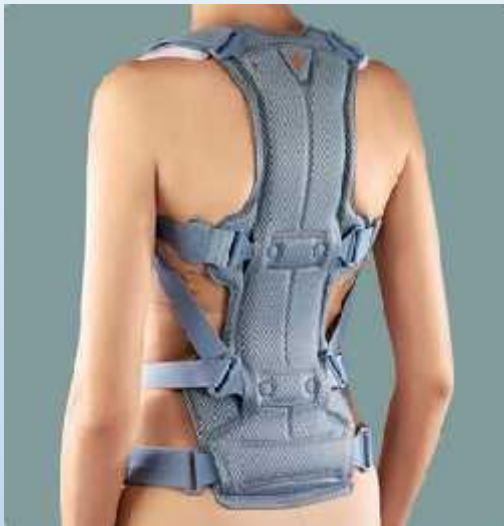### ΟΡΓΑΝΙΚΗ

- Ιδιοπαθή (άγνωστης αιτιολογίας)
- Συγγενής (συνοστέωση σπονδύλων)
- Παραλυτική (εγκεφαλική παράλυση, μυϊκή δυστροφία, πολιομυελίτιδα)
- Λόγω νευρωινωμάτωσης

# ΣΚΟΛΙΩΣΗ

- Η αντιμετώπιση της σκολίωσης είναι δύσκολη.
- Τα περιστατικά με γωνία έως  $20^{\circ}$  αντιμετωπίζονται με φυσικοθεραπεία και παρακολούθηση ανά 3 μηνών.
- Στις σκολιώσεις με γωνία  $20-40^{\circ}$  χρησιμοποιούνται ειδικοί νάρθηκες (ορθοπεδικοί κηδεμόνες Milwaukee, Boston), τα οποία ασκούν πλαγιο-πλάγιες διορθωτικές πιέσεις.
- Όταν η γωνία της σκολίωσης είναι μεγαλύτερη των  $40^{\circ}$  η αντιμετώπιση είναι χειρουργική. Γίνεται διόρθωση της γωνίας σκολίωσης με χρήση διορθωτικών ράβδων και σπονδυλοδεσία.

# ΟΡΘΩΤΙΚΑ



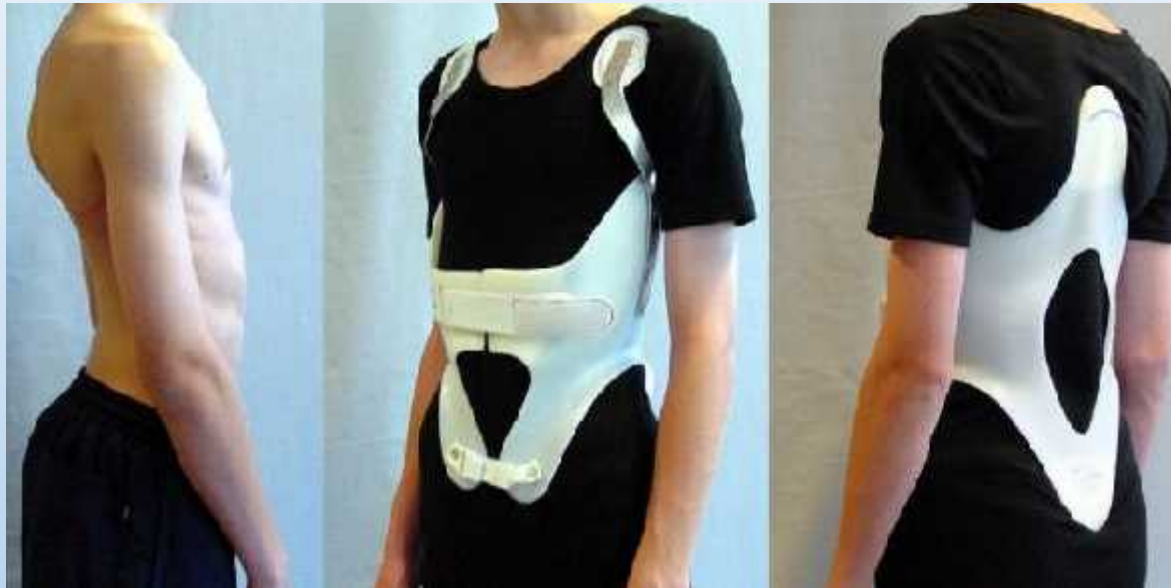**Όρθωση υπερέκτασης κορμού τελευταίας γενιάς, ιδανική για οστεοπόρωση σπονδυλικής στήλης.**

Ενδείξεις:

Σπονδυλοαθρίτιδα, Αδύναμοι και άτονοι μύες, Εκφυλιστικές παθήσεις, Πόνος στη πλάτη, Οσφυαλγία, Ισχυαλγία, Υπερκύφωση, Νεανική οστεοχόνδρωση.

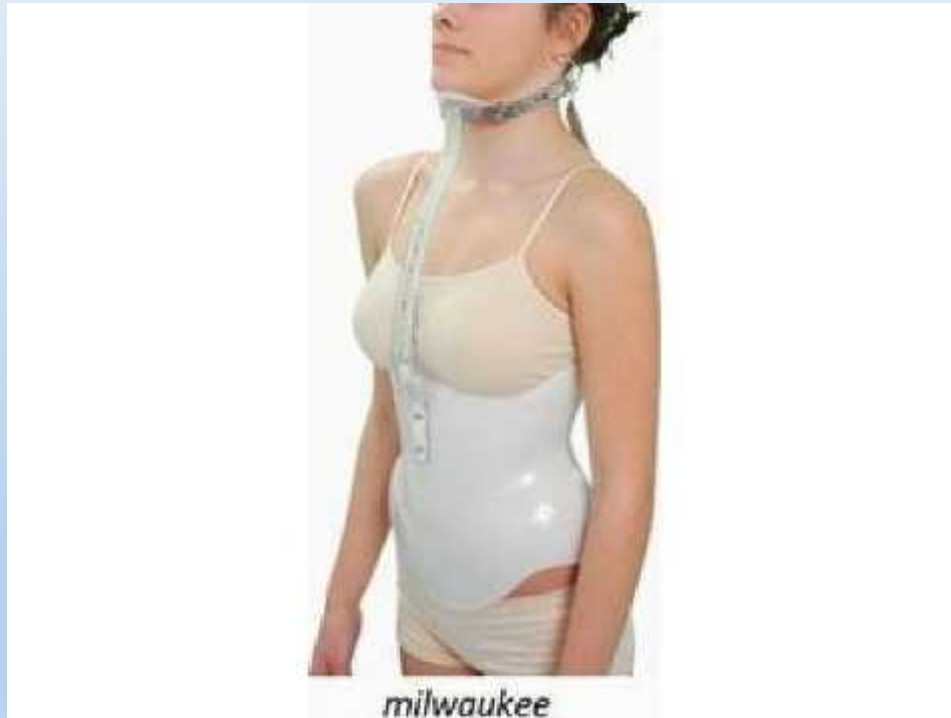

# ΟΡΘΩΤΙΚΑ



μ μ μ μ . μ μ

# ΟΡΘΩΤΙΚΑ



Οι κορμικοί κηδεμόνες κατασκευάζονται από θερμοπλαστικά υλικά, κατόπιν λήψεως εκμαγείου και διαμόρφωσης του, ανάλογα με την εκάστοτε περίπτωση. Ενδείκνυνται για ασθενείς με σκολίωση, κύφωση, στροφή των σπονδύλων και γενικότερα σε περιπτώσεις ευθυγράμμισης της σπονδυλικής στήλης. Επίσης, μπορούν να χρησιμοποιηθούν σε κατάγματα της σπονδυλικής στήλης και για την αποφόρτιση των σπονδύλων.

# ΟΡΘΩΤΙΚΑ



**Ραχαιο-αυχενικός νάρθηκας  
ρυθμιζόμενου ύψους**

**Αποτελέσματα:** Στήριξη αυχενικών και  
θωρακικών σπονδύλων. Πλήρης  
ακινητοποίηση κεφαλής (LIDO).

**Ενδείξεις:** Για κάταγμα αυχενικών και  
θωρακικών σπονδύλων και για  
μετεγχειρητική θεραπεία σε  
αυχενοθωρακικές σπονδυλοδεσίες.