



ΚΕΦΑΛΑΙΟ 4

ΜΑΛΑΞΗ ΣΤΟ ΑΚΡΟ ΧΕΡΙ



## 4.1 Γενικά

Το άκρο χέρι διακρίνεται σε καρπό, μετακάρπιο, και δακτύλους. Παρουσιάζει την παλαμιαία επιφάνεια και τη ραχιαία επιφάνεια. Επίσης παρατηρούμε την κερκιδική πλευρά που είναι το έξω μισό και την ωλένια πλευρά που είναι το έσω μισό, με την προϋπόθεση το άνω άκρο να βρίσκεται σε υπτιασμό.

## 4.2 Ανατρίψεις στο Έξω Μισό του Άκρου Χεριού

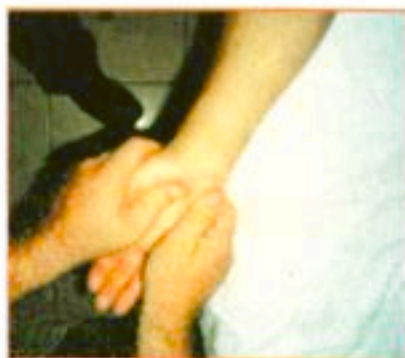Έξω μισό (μέσος, δείκτης και αντίχειρας), κερκιδική πλευρά.

Ο ασθενής βρίσκεται στο κρεβάτι σε ύπτια θέση ή καλύτερα καθιστός με το άνω άκρο να στηρίζεται στο εξεταστικό τραπέζι.

Το άκρο χέρι και το αντιβράχιο βρίσκονται σε υπτιασμό με τον αντίχειρα σε απαγωγή και το αντιβράχιο να στηρίζεται στο κρεβάτι ή στο εξεταστικό τραπέζι.

Ο **θεραπευτής** βρίσκεται στην ίδια πλευρά όπου και το προς μάλαξη άνω άκρο, είναι όρθιος ή καθιστός ανάλογα πως διευκολύνεται στις κινήσεις του.

Όταν πρόκειται για το δεξί χέρι, τότε ο **θεραπευτής** με το δεξί χέρι κρατάει το χέρι του ασθενή. Το αριστερό χέρι πιάνει την κερκιδική πλευρά του μισού χεριού και την μετακαρπιοφαλαγγική άρθρωση. Ο αντίχειρας περνάει πάνω από το μισό της παλάμης από την πλευρά του θένανος προς την πηχεοκαρπική. Τα δάκτυλα περνούν πάνω από το μισό της ραχιαίας επιφάνειας της άκρας χειρός και συναντούν τον αντίχειρα με μία κίνηση ζυμώματος (εικ. 4.1).



Εικόνα 4.1

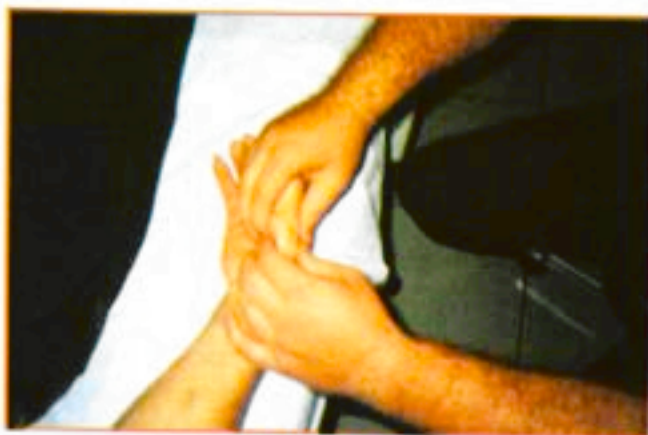### 4.3 Ζυμώματα στο Έξω Μισό του Ακρου Χεριού

Έξω μισό(μέσος, δείκτης, αντίχειρας), κερκιδική πλευρά.

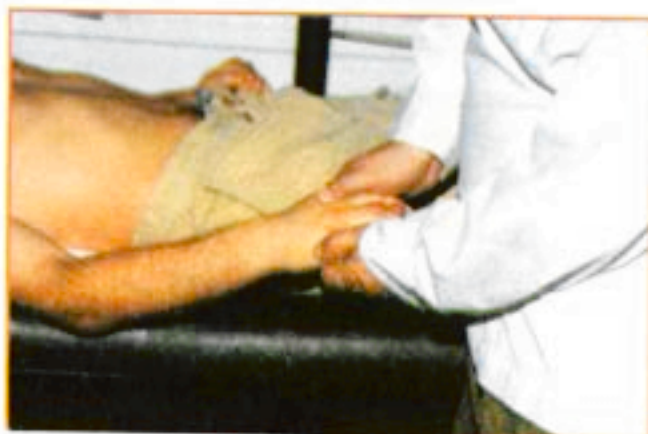Ο ασθενής βρίσκεται είτε σε ύπια θέση στο κρεβάτι είτε καθιστός με το προς μάλαξη άνω άκρο σε υπτιασμό ή πρητισμό ανάλογα αν κάνουμε μαλάξεις στην παλαμιαία ή τη ραχιαία επιφάνεια.

Ο θεραπευτής βρίσκεται στην πλευρά όπου και το προς μάλαξη άνω άκρο, είναι καθιστός ή όρθιος ανάλογα πως διευκολύνεται στις κινήσεις του.

Ζύμωμα με το ένα χέρι γίνεται πάνω από τα ίδια σημεία, όπως συμβαίνει και στις ανατρίψεις. Το χέρι επιστρέφει στο σημείο εκκίνησης με επιφανειακή θωπεία (εικ. 4.2, 4.3).



Εικόνα 4.2



Εικόνα 4.3

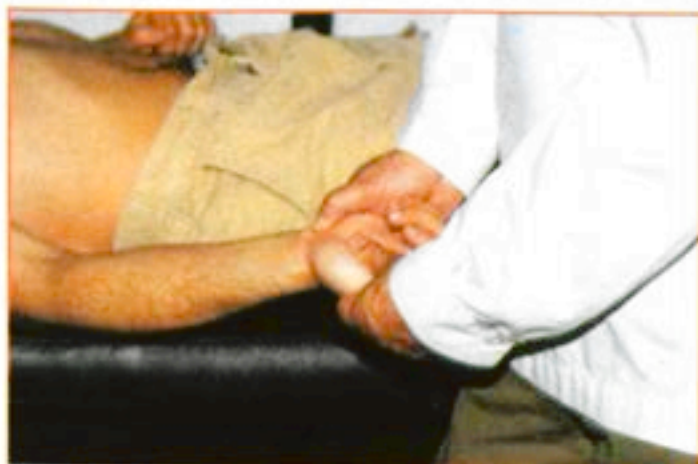#### 4.4 Ανατρίφεις στο Εσω Μισό του Ακρου Χεριού

Έσω μισό (παράμεσος, μικρός), ωλένιος πλευρά.

Ο ασθενής βρίσκεται είτε σε ύπτια θέση στο κρεβάτι είτε καθιστός με το προς μάλαξη άνω άκρο σε ελαφριά απαγωγή, ελαφριά κάμψη του αγκώνα και σε θέση υπτιασμού. Το χέρι στηρίζεται στο εξεταστικό τραπέζι ή στην αγκαλιά του θεραπευτή.

Ο θεραπευτής βρίσκεται στην ίδια πλευρά όπου και το προς μάλαξη άνω άκρο.

Το αριστερό χέρι του θεραπευτού κρατάει το χέρι του ασθενούς. Το δεξί χέρι πιάνει το ωλένιο μισό της άκρας χειρός του ασθενούς και της μετακαρπιοφαλαγγικής άρθρωσης. Ο αντίχειρας περνάει πάνω από τη μέση γραμμή της παλάμης γύρω από το οπισθέναρ με κατεύθυνση προς την πηχεοκαρπική. Τα δάκτυλα περνούν πάνω από τη μέση γραμμή της ραχιαίας επιφάνειας της άκρας χειρός μέχρι να συναντήσουν τον αντίχειρα στο ύψος της πηχεοκαρπικής με μία κίνηση ζυμώματος. Το χέρι επιστρέφει με μία θωπεία (εικ. 4.4).



Εικόνα 4.4

#### 4.5 Ζυμώματα στο Εσω Μισό του Ακρου Χεριού

Έσω μισό (παράμεσος, μικρός), ωλένιος πλευρά.

Ο ασθενής βρίσκεται σε θέση ύπτια στο κρεβάτι ή είναι καθιστός, με

το προς μάλαξη άνω άκρο σε ελαφριά απαγωγή, ελαφριά κάμψη του αγκώνα και υππιασμό. Το χέρι είναι τοποθετημένο στο εξεταστικό τραπέζι ή στην αγκαλιά του θεραπευτή.

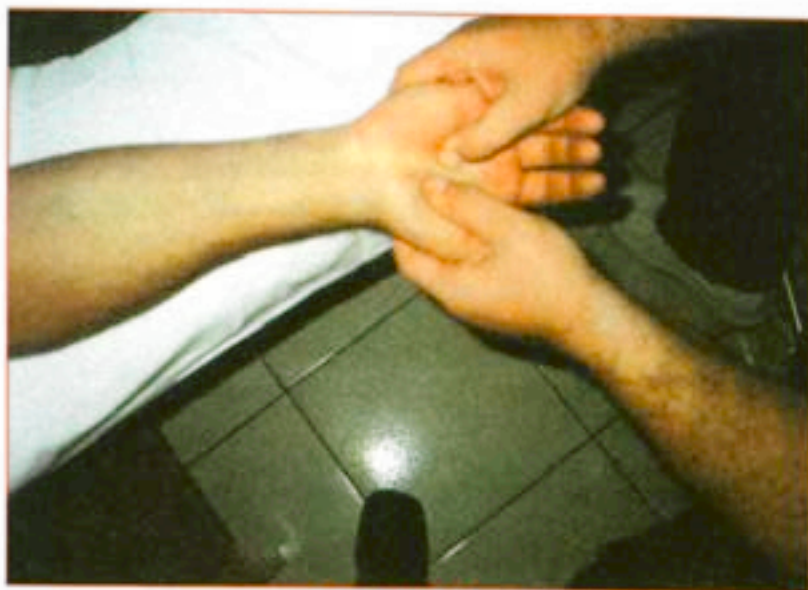Ο **θεραπευτής** βρίσκεται στην πλευρά όπου και το προς μάλαξη άνω άκρο, καθιστός ή όρθιος.

Όταν πρόκειται για το δεξί χέρι τότε ο θεραπευτής με το αριστερό υποβαστάζει το χέρι του ασθενή και με το δεξί χέρι πιάνει το ωλένιο μισό του άκρου χεριού.

Οι κινήσεις γίνονται από την περιφέρεια προς το κέντρο με σταθερή πίεση πάνω στο χέρι και σταθερή ταχύτητα.

Σε καμία περίπτωση οι χειρισμοί αυτοί δεν πρέπει να προκαλούν πόνο.

Το χέρι επανέρχεται στη θέση εκκίνησης με θωπεία (εικ. 4.5).



Εικόνα 4.5

#### 4.6 Αναρρίψεις και Ζυμώματα στον Αρτίχειρα και τα Δάχτυλα


Ραχιαία επιφάνεια.

Το χέρι του ασθενούς βρίσκεται σε πρηνισμό.

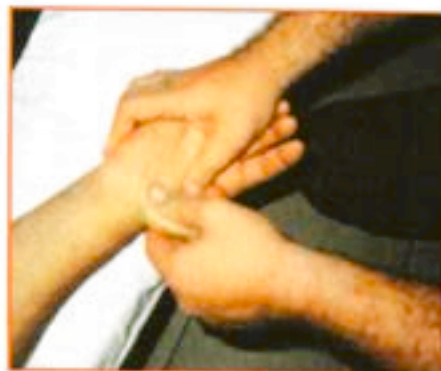Το χέρι του ασθενούς υποστηρίζεται με τα δάκτυλα του αριστερού χεριού. Αυτά τα δάκτυλα επίσης κρατούν τις φάλαγγες τόσο όσο είναι αναγκαίο να εμποδίσουν την κάμψη κατά τη διάρκεια των κινήσεων. Ο αριστερός αντίχειρας και ο δείκτης υπόκεινται πρώτα σε θωπεία και έπειτα σε ζύμωμα.

**Ανατρίψεις του αντίχειρα.** Ο αντίχειρας και ο δείκτης πιάνουν την κορυφή του δακτύλου, ο δείκτης περνάει πάνω από την κερκιδική πλευρά του δακτύλου προς την μετακαρπιοφαλαγγική άρθρωση συγχρόνως ο αντίχειρας ολισθαίνει στην ωλένιο πλευρά και συνεχίζει την ανάτριψη μέχρι την μετακαρπιοφαλαγγική άρθρωση. Ο αντίχειρας και ο δείκτης επανέρχονται στο σημείο εκκίνησης με μία θωπεία (εικ. 4.6).

**Ζυμώματα του αντίχειρα.** Τα δάκτυλα υποστηρίζονται όταν γίνεται ζύμωμα στον αντίχειρα με τον ίδιο τρόπο και την ίδια κατεύθυνση, όπως συμβαίνει με τις ανατρίψεις. Ο αντίχειρας του θεραπευτού, βρίσκεται στην κερκιδική πλευρά του αντίχειρα του ασθενή, ενώ ο δείκτης υποστηρίζει την ωλένιο πλευρά (εικ. 4.7).



Εικόνα 4.6



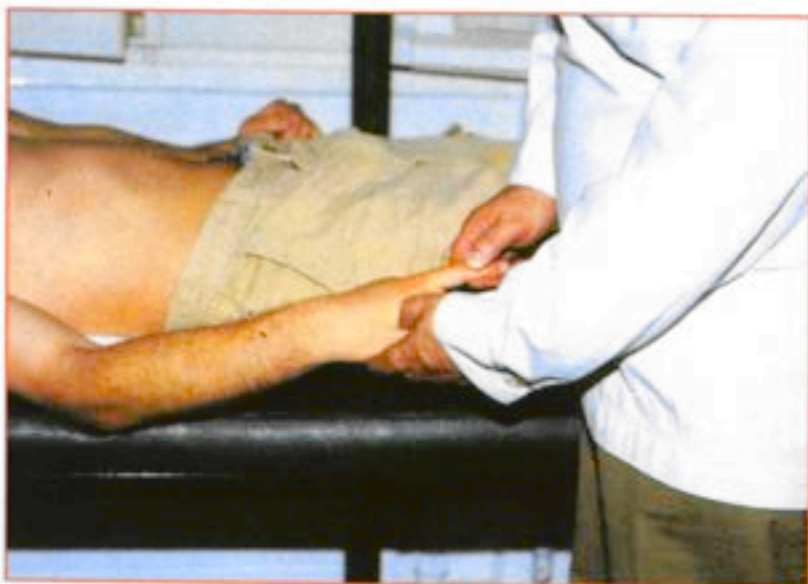Εικόνα 4.7

#### Παλαμιαία επιφάνεια

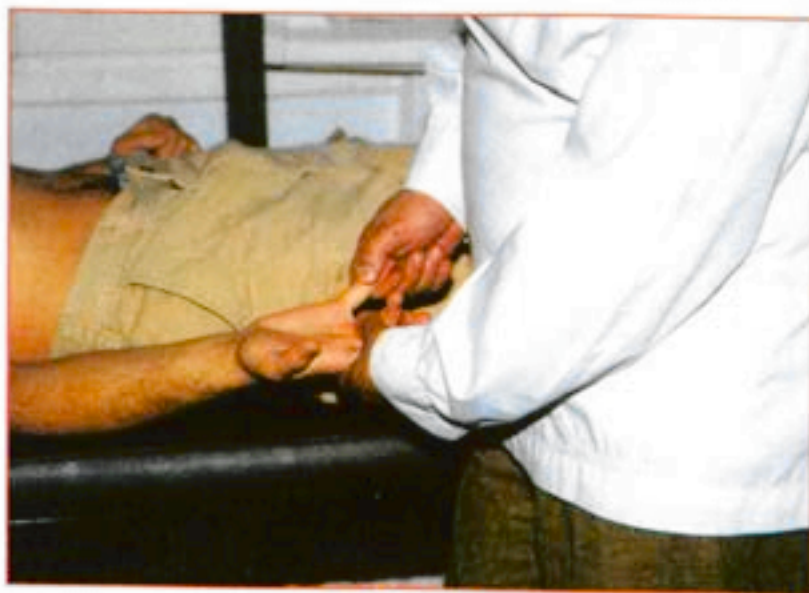Το χέρι του ασθενούς βρίσκεται σε υπτιασμό.

**Ανατρίψεις και Ζυμώματα.** Το χέρι του ασθενή συγκρατείται με την ραχιαία επιφάνεια στα δάκτυλα του αριστερού χεριού. Ο δεξιός αντίχειρας και ο δείκτης πρώτα κάνουν ανάτριψη και μετά ζύμωμα (εικ. 4.8), (εικ. 4.9).

Σε περίπτωση του αριστερού άνω άκρου, ο θεραπευτής κάθεται στην αριστερή πλευρά του καθίσματος ή του κρεβατιού όπου βρίσκεται σε θέση ύπτια ο ασθενής.



Εικόνα 4.8



Εικόνα 4.9